

## Variantes anatómicas de la superficie basal temporal y occipital

Vargas HA,\* Ramalho RF,† Chaddad F,‡ Oliveira E§

### RESUMEN

**Objetivos:** Examinar la anatomía de la superficie basal de los lóbulos temporal y occipital, así como analizar las variaciones asociadas a las características de los surcos y circunvoluciones. **Material y métodos:** Cincuenta hemisferios cerebrales humanos preparados con formol fueron observados en su porción temporal basal y superficie occipital, así como la morfología del surco colateral y occipitotemporal, además del giro fusiforme. **Resultados:** Se observó en 50 hemisferios cerebrales (100%) surco colateral y occipitotemporal. Sólo en 15 hemisferios (30%) se apreció un surco colateral continuo con el surco occipitotemporal. El giro fusiforme fue identificado en sólo 15 especímenes (30%). En 14 (28%) la anatomía fue simétrica. **Conclusión:** El giro fusiforme se encuentra bien definido cuando el surco colateral y occipitotemporal son continuos. Este estudio muestra que el giro fusiforme se encuentra bien definido en 30% de los especímenes; sin embargo, el surco colateral y occipitotemporal se observaron en todos los hemisferios cerebrales estudiados.

**Palabras clave:** superficie basal temporal, superficie basal occipital, surco colateral, giro fusiforme, surco occipitotemporal.

### Anatomic variants of the temporal and occipital basal surface

### ABSTRACT

**Objective:** To examine the anatomy of the basal temporal and the occipital surface, and analyze the variations associated with the sulcus and gyri characteristics. **Material and methods:** Fifth formalin-fixed human brain hemispheres were observed on its basal temporal and occipital surface and the morphology of the collateral and occipitotemporal sulcus and fusiform gyrus were analyzed. **Results:** Collateral and occipitotemporal sulcus were present in 50 (100%) hemispheres. Only 15 (30%) had a continuous collateral sulcus with the occipitotemporal sulcus. So, the fusiform gyrus was well identified in only 15 (30%) specimens. Only 14 (28%) had a symmetric anatomy. **Conclusion:** Fusiform gyrus is well defined when the collateral and occipitotemporal sulcus are continuous. This study showed that the well defined fusiform gyrus was only 30% of the specimens, although the collateral and occipitotemporal sulcus were present in all of the hemispheres.

**Key words:** basal temporal surface, basal occipital surface, collateral sulcus, fusiform gyrus, occipito-temporal sulcus.

## INTRODUCCIÓN

La superficie basal del lóbulo temporal y occipital están formadas por el mismo giro que continúa por un trayecto de anterior a posterior interrumpidas por un borde,<sup>1,2</sup> las cuales son atravesadas longitudinalmente por los surcos colateral largo y occipitotemporal y por el surco rinal corto, que divide la región de medial a lateral en el giro parahipocampal y occipitotemporal y en la superficie baja del giro temporal inferior.<sup>1,2</sup> La superficie basal del giro hipocampal forma la parte medial de la superficie inferior, la cual se extiende en la parte posterior desde el surco rinal hasta el margen posterior del cuerpo calloso. Es anterior y su porción terminal se proyecta medialmente para formar el uncus. Se continúa anteriormente con el uncus sin tener un borde limitante y posteriormente se mezcla con el istmo del giro cingulado y la llingula.<sup>1,2</sup>

El surco colateral empieza cerca del polo occipital y se extiende anteriormente paralelo y lateral al surco calcarino. Posteriormente éste separa la llingula y el giro

occipitotemporal, anteriormente éste cursa entre el giro parahipocampal y occipitotemporal.<sup>1,2</sup> El surco colateral puede o no estar conectado en su porción anterior con el surco rinal, el surco corto se extiende a través del ángulo lateral del uncus.<sup>3</sup> Si el surco colateral se continúa con el surco rinal, el surco fusiforme no está bien definido y se observa un giro occipitotemporal lateral y medial.<sup>1,4-6</sup>

El surco colateral está localizado debajo del cuerpo temporal y se introduce profundamente en la superficie basal produciendo una prominencia en el piso del cuerpo temporal porción lateral del hipocampo. Posteriormente en el área debajo del piso atrial, el surco colateral se introduce profundamente para producir una prominencia en el piso del atrio triangular llamado triángulo colateral.<sup>1,2</sup>

El cuerno temporal puede ser expuesto en su porción inferior abriendo de manera profunda el surco colateral. El surco occipitotemporal cursa paralelo y lateral al surco colateral y separa el giro occipitotemporal y la superficie basal del giro temporal inferior.<sup>3</sup>

\* Residente de 6to año del Departamento de Neurocirugía, Hospital Regional Lic A. López Mateos, ISSSTE.

† Instituto de Ciencias Neurológicas (ICNE), Laboratório de Microcirurgia de la Real y Benemérita Sociedad de Beneficência Portuguesa de São Paulo, Brasil.

‡ Departamento de Cirugía Neurológica de la Universidad de Campinas (UNICAMP).

§ Jefe del Departamento de Cirugía Neurológica (UNICAMP). Director Instituto de Ciencias Neurológicas (ICNE), Laboratório de Microcirurgia de la Real y Benemérita Sociedad de Beneficência Portuguesa de São Paulo, Brasil.

Tabla 1  
Resultados de la investigación de laboratorio

Hemisferio	Presencia de surco colateral	Surco colateral y rinal continuo	Presencia de surco occipitotemporal	Surco occipitotemporal y colateral continuo	Giro fusiforme bien definido
1	+	-	+	-	-
2	+	-	+	-	-
3	+	+	+	+	+
4	+	+	+	+	+
5	+	-	+	-	-
6	+	+	+	-	-
7	+	-	+	-	-
8	+	+	+	-	-
9	+	+	+	+	+
10	+	+	+	+	+
11	+	-	+	-	-
12	+	+	+	+	+
13	+	+	+	-	-
14	+	+	+	+	+
15	+	-	+	-	-
16	+	+	+	-	-
17	+	+	+	-	-
18	+	-	+	-	-
19	+	+	+	+	+
20	+	+	+	+	+
21	+	+	+	-	-
22	+	+	+	+	+
23	+	+	+	+	+
24	+	+	+	-	-
25	+	+	+	-	-
26	+	-	+	-	-
27	+	+	+	-	-
28	+	+	+	-	-
29	+	+	+	+	+
30	+	-	+	-	-
31	+	+	+	+	+
32	+	-	+	-	-
33	+	+	+	-	-
34	+	+	+	+	+
35	+	+	+	-	-
36	+	-	+	-	-
37	+	+	+	-	-
38	+	+	+	+	+
39	+	-	+	-	-
40	+	-	+	-	-
41	+	+	+	+	+
42	+	+	+	-	-
43	+	-	+	-	-
44	+	+	+	-	-
45	+	+	+	-	-
46	+	+	+	-	-
47	+	+	+	-	-
48	+	-	+	-	-
49	+	+	+	-	-
50	+	+	+	-	-
Total	50 (100%)	35 (70%)	50 (100%)	15 (30%)	15 (30%)
Análisis estadístico		(IC 95%) 55.3 82.1		(IC95%)17.86-44.6	(IC95%)17.86-44.6

La superficie inferior del lóbulo occipital se encuentra por arriba del tentorio cerebeloso, el cual se encima detrás de una línea que se extiende lateralmente desde la porción terminal anterior del surco calcarino hasta la escotadura preoccipital.<sup>5</sup> La superficie inferior está formada por la parte más inferior de la línula, la parte posterior del giro occipitotemporal y la parte lateral del giro occipital, éste se superpone desde la convexidad hasta la superficie basal. El giro lingual se mezcla anteriormente en el giro parahipocampal. Los marcadores en la superficie del lóbulo occipital son la extensión posterior del surco colateral y occipitotemporal.

El surco colateral es uno de los surcos más consistentes. La meta de este estudio fue analizar la morfología del surco colateral y occipitotemporal y el giro fusiforme.<sup>1,2</sup>

## MATERIAL Y MÉTODOS

Este estudio fue realizado en el Laboratorio de Microcirugía del Instituto de Ciencias Neurológicas (ICNE) de la Real y Benemérita Asociación Portuguesa de Beneficencia, Hospital de la Beneficencia Portuguesa de Sao Paulo, Brasil.

Cincuenta hemisferios cerebrales humanos normales fueron preparados con formol al 10% por más de 40 días, para la adecuada disección microquirúrgica. Las muestras se estudiaron por etapas utilizando microscopio (X 6-40 magnificación).

La rutina de laboratorio fue respetada en todas sus normas y estatutos. Los especímenes se obtuvieron del Servicio Médico Forense de Sao Paulo.

## RESULTADOS

Los resultados se muestran en la tabla 1 y figuras 1-3. Los especímenes fueron analizados en su superficie basal, así como en el surco colateral y occipitotemporal que se presentó en 50 muestras (100%). El giro fusiforme es definido por la morfología de los surcos y sus bordes. Si el surco colateral es continuo con el surco occipitotemporal, el giro fusiforme se encuentra bien definido. Si el surco colateral es continuo con el surco rinal, el giro fusiforme no está presente (Figura 4). Sin embargo, existe una diferencia morfológica en la superficie basal temporal y la superficie occipital, la cual presenta un giro occipitotemporal lateral y medial. Asimismo, cada hemisferio tiene dicho surco, sólo 15 muestras (30%) presentaron una continuidad entre el surco colateral y occipitotemporal. El giro fusiforme se observó bien definido en sólo 30% de los especímenes.

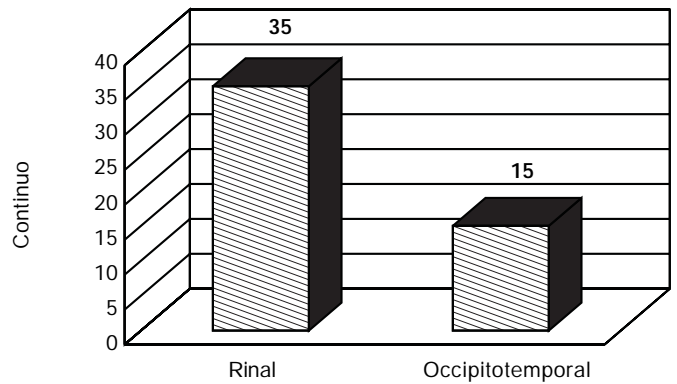


Figura 1. Morfología del surco colateral en la superficie basal temporal y occipital.

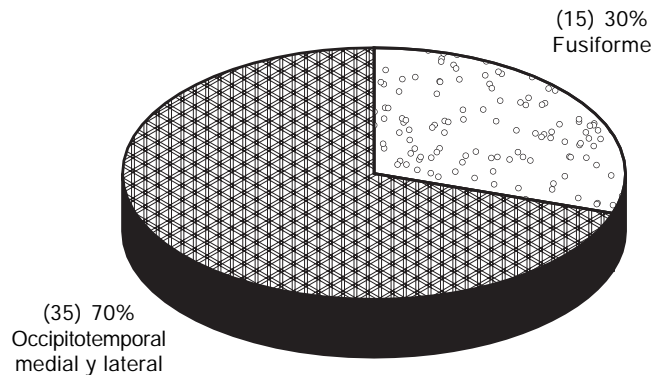


Figura 2. Variantes anatómicas de la superficie basal temporal y occipital.

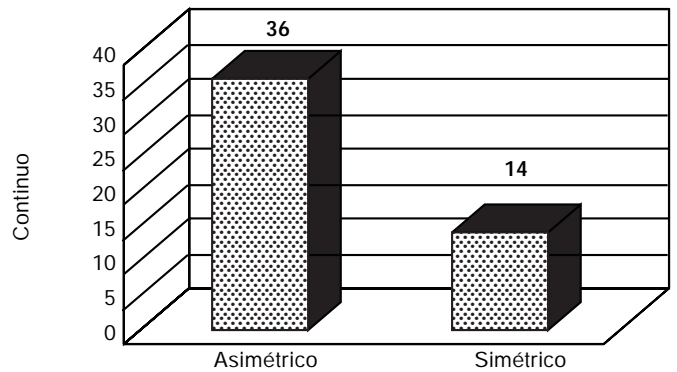
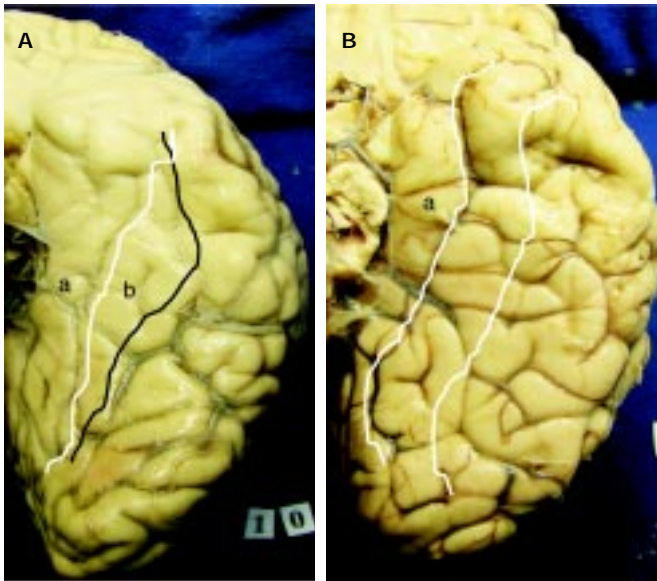


Figura 3. Prevalencia de simetría entre dos hemisferios del mismo encéfalo.

Otra observación importante fue acerca de las variaciones entre los dos hemisferios del mismo encéfalo, sólo 28% de las muestras presentó una anatomía simétrica del surco y del giro.



**Figura 4. A.** Giro parahipocampal. **(a)** Ejemplo de giro fusiforme, línea blanca surco colateral, línea negra surco colateral y el surco occipitotemporal se continúa anteriormente (línea negra). **(b)** Giro fusiforme mal definido. El surco colateral es continuo con el surco rinal. **B.** Giro fusiforme.

## CONCLUSIÓN

La superficie temporal y occipital basal tiene diversas variantes anatómicas en la morfología de surcos y giros. El giro fusiforme se encuentra bien definido cuando el surco

colateral y occipitotemporal son continuos. En muchos casos se presenta el giro occipitotemporal medial y lateral debido a que el surco colateral es continuo con el surco rinal.

Este estudio muestra que sólo en 30% de los especímenes el giro fusiforme se encuentra bien definido.

## REFERENCIAS

1. Rhoton AL Jr. Tentorial Incisura. *Neurosurgery* 2000; 47(Suppl. 1): S131-S153.
2. Wen HT, Rhoton AL Jr. Basic neuroanatomy. In: Layon AJ, Gabrielli A, Friedman WA (eds.). *A Textbook of Neurointensive Care*. Philadelphia: W.B. Saunders Co. (In Press).
3. Wen HT, Rhoton AL Jr, de Oliveira EP, Cardoso AC, Tedeschi H, Baccanelli M, Marino R Jr. Microsurgical anatomy of the temporal lobe. *Neurosurgery* 1999; 45: 549-92.
4. Wen HT, Rhoton AL Jr, de Oliveira EP. Transchoroidal approach of third ventricle: Choroidal an anatomic study of fissure and its clinical application. *Neurosurgery* 1998; 42: 1205-19.
5. Yasargil MG, Wieser HG. Selective amygdalohippocampectomy at the University Hospital, Zurich. In: Engel J Jr (ed.). *Surgical Treatment of the Epilepsies*. New York: Raven Press; 1987, p. 653-8.
6. Nagata S, Rhoton AL Jr, Barry M. Microsurgical anatomy of the choroidal fissure. *Surg Neurol* 1988; 30: 3-59.



**Correspondencia:** Dr. HA Vargas  
Calle 3, 1a Cda., No. 104, Col. Morelos,  
C.P. 402040, Pachuca, Hgo.  
Tel.: 01152-(771)-714-0945.  
Cel: 55138-45409

Correo electrónico: anikendo@yahoo.com.mx